Über eine neue Art Ganglienzellen im Nervus intestinalis bei Gallus domesticus

Inaugural-Dissertation

zur Erlangung der Doktorwürde

der Hohen Medizinischen Fakultät

der Ruprecht-Karl-Universität zu Heidelberg

vorgelegt von

Alexander Ritzert

Zahnarzt aus Darmstadt.

[illegible] Medical Library

1940

Buchdruckerei Richard Mayr, Würzburg.

Gedruckt mit Genehmigung der Medizinischen Fakultät der Universität Heidelberg.

Dekan: Prof. Dr. Schneider.
Referent: Prof. Dr. Hirt.

1933.

Bei Untersuchungen über den mikroskopischen Aufbau des Nervus instestinalis der Vögel fiel eine Gruppe von Ganglienzellen mit besonderen Merkmalen auf, die beachtenswert erscheint. Es handelt sich um Zellen, die sich auffallend von dem oft beschriebenen Zellbild unterscheiden, das in manigfachster Form beobachtet und beschrieben werden konnte.

Das Untersuchungsmaterial stammt von erwachsenen gesunden Hühnern. Die Gefrierschnitte wurde zum Nachweis der nervösen Elemente nach der Bielschowsky-Methode, Modifikation Schultze-Groß, behandelt.

D o g i e l beschrieb im Jahre 1896 das Vorhandensein von zwei gänzlich voneinander verschiedenen Nervenzellen im autonomen Nervensystem. Einen Typus I, der ausgezeichnet ist durch einen langen Neuriten und viele kurze Dendriten und einen Typus II, der viele lange, eine weite Strecke zu verfolgenden Dendriten und einen langen Neuriten aufweist, der sich aber wohl nur sehr schwer von den Dendriten unterscheiden läßt. Heute hat sich diese Betrachtungsweise allgemeine Anerkennung errungen, denn S t ö h r, K o l o s s o w, S a b u s s o w, I w a n o w, L a w r e n t j e w u. a. benutzen sie als Grundlage für ihre Arbeiten, mit denen sie sich heute in den Vordergrund der mikroskopischen Studien über die Innervation der verschiedensten Gebiete — im besonderen des Magen-Darmkanals — gestellt haben. Auch wir hatten Gelegenheit festzustellen, daß sich bei den Versilberungen diese beiden Zelltypen in vielfältigster Form imprägnieren ließen und konnten uns der Lehre L a w r e n t j e w s von der Cytoarchitektonik des autonomen Nervensystems im Verdauungstrakt auch im besonderen für den hier zu behandelnden Nervus intestinalis anschließen. L a w r e n t j e w ist es bekanntlich gewesen, der die Beobachtungen D o g i e l s aufs Klarste und Entschiedenste zu bestätigen imstande war.

Die Aufgabe dieser Arbeit soll es sein, über eine Gruppe von Zellen zu berichten, die sich in dieses Begriffsbild nicht einordnen ließen, und zu versuchen, ein Urteil über ihre Zugehörigkeit und ihren Zellcharakter zu gewinnen.

Der Nervus intestinalis, der die Präparate für diese Arbeit lieferte, kommt nur bei den Vögeln vor und entspringt im Grenz-

strang des Splanchnicusgebietes und zieht als ziemlich starker Nervenstrang von zahlreichen Ganglien unterbrochen im Mesenterium. Von diesen Ganglienknotenpunkten aus entspringen Nervenäste, die sich im Mesenterium aufteilen und mit feinen und feinsten Nervenfasern an das Darmrohr herantreten und ihren Endausbreitungen Anteile des Auerbachschen Plexus ausmachen. Sein mikroskopisches Bild ist ausgezeichnet durch feine Nervenfasern, zwischen die in Abständen Ganglienzellen eingelagert sind, die sowohl einzeln als auch in Gruppen zu mehreren Zellen das Faserbild abwechslungsreich unterbrechen.

An den Beginn möchte ich die Abbildung von Ganglienzellen setzen, die einer Arbeit von A. Hirt und H. Kinkel entstammt, welche sich mit dem mikroskopischen Aufbau des Nervus intestinalis befaßt. Es sind nervöse Elemente, die sich an keiner Stelle ihres Gesamtbildes von den oft dargestellten Ganglienzellen unterscheiden (Abb. 1).

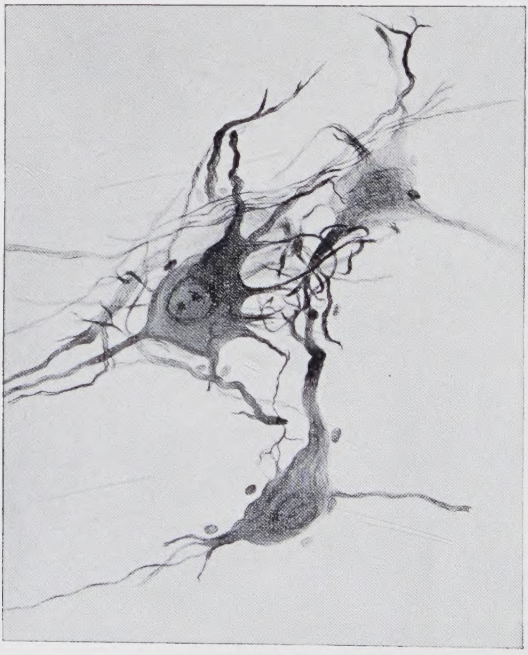

(Seibert: Apochromat 2 mm homogene Immersion, Okular 5).

Im folgenden Übersichtsbild finden sich neben scheinbar vollkommen „normalen" Ganglienzellen morphologisch stark veränderte Typen (Abb. 2).

(Seibert: Objektiv 5, Okular 10).

Die Züge, die das besondere und auffallende Charakteristikum dieser Zellart sind, sollen in kurzen Umrissen hervorgehoben werden. Allen ist folgendes gemeinsam:

1. daß sie eine stark argentophile Schleife aufweisen, die sehr dunkel imprägniert ist und sich besonders in ihren zentralen Abschnitten auch bei stärkster Vergrößerung nicht mehr weiter auflösen läßt,
2. daß diese eben geschilderten Schleifen eine besondere Be-

ziehung zum Kern der Zelle haben müssen, da sie immer an ihn herantreten, ja oft zirkulär um ihn angeordnet erscheinen,

3. daß sich der Zelleib und damit das Protoplasma bei den meisten Zellen dieser Art kaum imprägnieren läßt, eine Tatsache, die sich wohl durch die große Argentophilie der oben beschriebenen Schleife erklären läßt, die so groß ist, daß es sogar vorkommen kann, daß sich nur der Zellkern mit den Schleifen auf Kosten seiner Umgebung versilbern ließ.

Auf Abb. 3 sieht man auf schwach imprägnierten Zellen, deren Zellgrenzen und Kern nur undeutlich erkennbar sind, eine Schleife,

(Homogene Immersion, Okular 10).

die selbst durch Immersion — wenigstens über den Zellen — nicht mehr in Einzelfasern zerlegbar ist. Eine Schleife begegnet ihr von einer anderen Zelle und bildet ein sehr starkes Neurofibrillennetz als Interzellularplexus. Man beachte die kurzen Fortsätze der Zellen, die lebhaft an die „Dendritlamellen" Lawrentjews erinnern. Es ist hier nicht der Ort überr die Frage zu diskutieren, ob man diese Protoplasmafortsätze als „Periterminalnetze" (Boeke) oder „fibrilläre Erweiterungen der kurzen Fortsätze" (Ph. Stöhr jr.) oder „Dendritlamellen" (Lawrentjew) bezeichnen soll. Wichtig ist nur, daß alle Autoren sich über das Bestehen der Fortsätze einig sind.

Auf Abb. 4 bemerkt man unter sehr gut imprägnierten Nervenzellen ohne Auffälligkeiten diese ins Auge springende Zelle mit

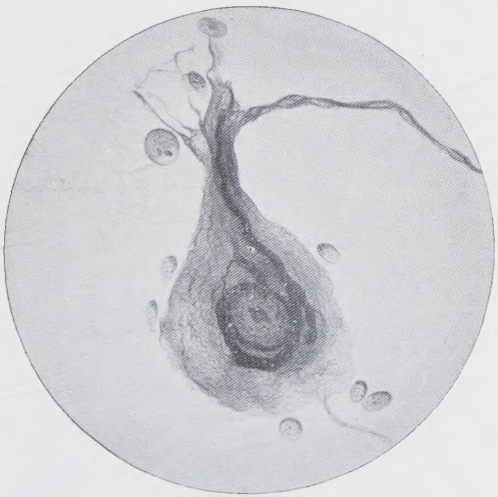

(Homogene Immersion, Okular 10).

einer Schleife, die eine Beziehung zum Kern haben muß, um den sie sich gewissermaßen spiralig herumlegt. Leider läßt sich dieser Schleifenstrang nur ein kurzes Stück in einem sich abteilenden Fortsatz hinein verfolgen. Auffallend ist die starke Argentophilie.

Auf Abb. 5 sind Zellen mit feinstem Neurofibrillengeflecht und einer auffallenden, schwarz tingierten Schleife sichtbar, die sich eng

(Homogene Immersion, Okular 10).

dem Kern anschließend nach einer Seite in das Nervennetz verliert, dagegen auf der anderen ein ziemlich dichtes Geflecht bildet. In etwas größerer Tiefe liegt über dem Kern eine einfach gewundene Schlinge, die durch das vorher beschriebene Geflecht hindurchzieht und sich bis zur Nachbarzelle verfolgen läßt.

(Homogene Immersion, Okular 10).

Auf Abb. 6 liegt in einem ziemlich schwach imprägnierten Zellleib — umgeben von feinen Nervenfasern — der Zellkern mit Nucleolus, umgriffen von einer schwarzen, stark versilberten Schleife, die in einer gewissen Höhe den Kern rundum einrahmt, ohne daß sich eine Verbindung oder Fortleitung dieser Schleife zu einem Fortsatz feststellen läßt. Unterhalb und oberhalb des Kerns liegt je eine ebenso stark imprägnierte Faserschleife, die zu den umgebenden Neurofibrillen zieht, sich aber dort nicht weiter verfolgen läßt.

Auf Abb. 7 finden sich Zellen in einer Gabelung von Nervenfasern, von denen drei diese dunkel tingierten Schleifen in mannig-

(Objektiv 5 L, Okular 10).

facher Anordnung aufweisen. Deutlich liegt eine Schleife in der oberen Zelle um den Kern, die drei Fortsätze entsendet, von denen zwei gemeinsam mit einem Nervenfaserstrang einer anderen Zelle ein fast unentwirrbares Geflecht bilden. Die übrigen Zellen zeigen die Vielgestaltigkeit des Schleifenbildes und ihre mannigfache Anordnung um den Zellkern.

Abb. 9 zeigt zum Schluß eine Zelle mit Schleifen, die an den Kern herantreten und sich nach kurzem Verweilen über dem Protoplasmaleib in die Umgebung verlieren.

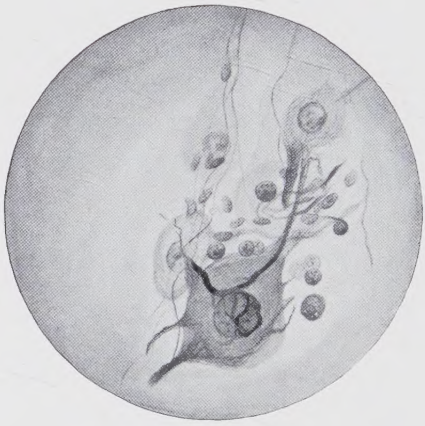

(Objektiv 5 L, Okular 10).

Ganglienzellen der geschilderten Art sind in der Literatur selten beschrieben. In einer Arbeit von N. G. Kolossow, G. H. Sabussow und J. F. Iwanow über „Zur Innervation des Verdauungskanals der Vögel" fand sich die Abbildung einer Ganglienzelle, deren Bild sich mit den hier besprochenen Formen wenigstens im großen und ganzen zu decken scheint. Die Autoren stellen dort Zellen dar, die nach Durchschneidung des Nervus vagus gefunden wurden und die nach ihrer Meinung ein Degenerationsprodukt, also eine pathologische Umwandlung der Zellen, im besonderen des Perizellularapparates unter bestimmten Voraussetzungen, darstellen und den von hier beobachteten Zellen auffallend gleichen. Die Verfasser glauben, daß die Nervenfasern körnig degeneriert seien oder abhängig vom Zeitpunkt der Operation gequollen sind und dadurch stark imprägnierbar wurden. W. Spielmeyer gibt in „Histopathologie des Nervensystems" eine Schilderung von Ganglienzellen, die die sogenannte „Alzheimersche Fibrillenerkrankung" zeigen und in Präparaten von Menschen, die an hochgradiger seniler Verblödung

erkrankt waren, aufgefunden wurden. Manche Bilder legen hierbei die Vermutung nahe, daß man hier Zellen vor sich hat, die den von uns beschriebenen in vielen Punkten sehr ähneln. Auch dort kann man aus den Abbildungen der Präparate erkennen, die nach der Bielschowsky-Methode imprägniert sind, daß sich ähnliche Schleifenbildungen wie bei den beschriebenen Versilberungen über den Ganglienzelleib erstrecken. Der Verfasser hält diese Schleifenstränge für Zusammenballungen der Neurofibrillen, die infolge des Krankheitsvorganges degeneriert sind. Und zwar sollen diese Veränderungen besonders dort schön zu sehen sein, wo sich die Prädilektionsstellen für diesen Prozeß befinden, nämlich im Ammonshorn und im Stirnhirn. Auch Spielmeyer schreibt, daß Schlingen und zopfartige Durchflechtungen sehr dicker, tief schwarz imprägnierter Bündel vorkommen und berichtet über die Ansicht Alzheimers, daß es sich um veränderte Neurofibrillen handelt. Er glaubt, daß sich die Neurofibrillen mit einer unbekannten, stark argentophilen Masse imprägniert haben, die die Verklumpung und abnorme Zusammenlagerung der fibrillären Züge und Geflechte herbeiführt. Hierbei soll besonders darauf aufmerksam gemacht werden, wie groß die Ähnlichkeit der Ganglienzellen in der Abb. 42 b seines Werkes mit den hier beschriebenen zu sein scheint. Es muß ja zugegeben werden, daß die Schleifen, die wir feststellen konnten, in ihren Fortsätzen sich oft in Fasern aufzuteilen scheinen, die man unter Umständen als Neurofibrillen zu bezeichnen berechtigt ist, und daß es sich auch in unserem Falle tatsächlich um Zusammenballung von feinsten Nervenfasern handeln könnte. Man müßte also zu dem Schluß kommen, daß die Tiere an einer Krankheit litten, die diesen der Alzheimerschen Fibrillenerkrankung ähnlichen Prozeß bedingt hatten.

Wenn es sich hierbei wirklich um Degenerationsformen handeln sollte, dann läßt sich schwer die Tatsache erklären, daß in unmittelbarer Nähe dieser geschädigten degenerierten Zellen solche von Kraft strotzendem Aussehen zu sehen sind, die einen derart schweren Prozeß wie diese Degeneration ohne Schaden überstehen konnten und daß sich auch sonst keinerlei degenerierte Nervenfasern im Verlaufe des Nerven feststellen lassen. Trotzdem darf die Möglichkeit nicht ohne weiteres bestritten werden, daß durch irgend eine unbemerkt gebliebene Noxe diese Umwandlung der Zellbestandteile

bedingt sein k a n n. Daneben konnten aber auch an Serienschnitten, die von Mäuse- und Schweineembryonen stammen und nach der Methode von Agduhr behandelt worden sind, Zellen aufgefunden werden, die viele Berührungspunkte mit diesen nervösen Elementen aufwiesen. (Für Überlassung dieser Präparate bin ich Herrn Geh.-Rat Kallius sehr zu Dank verpflichtet.) Es wäre demnach immerhin nicht ausgeschlossen, daß wir hier Zellen vor uns haben, die einen embryonalen Ganglienzellentyp darstellen. Eine Ansicht, die die Rubrizierung dieser Elemente natürlich noch mehr erschweren und eine endgültige Entscheidung über ihren Charakter wenigstens vorerst verhindern würde. Auch Herxheimer tritt für den embryonalen Charakter dieser Zelltypen ein.

Zusammenfassung.

Es wird eine neue Art von Ganglienzellen im Nervus intestinalus bei Gallus domesticus beschrieben, die durch stark argentophile Schleifenbildungen ausgezeichnet sind. Die Art, Entstehung und Einordnung dieser Zelltypen werden zu klären versucht.

Herrn Prof. Dr. H i r t bin ich für die Unterstützung mit Rat und Tat bei der Abfertigung dieser Arbeit zu Dank verpflichtet.

Schrifttum.

Dogiel, A. S., Zwei Arten sympathischer Nervenzellen. Anatom. Anz. XI.

Iwanow, L. F., Die sympathische Innervation des Verdauungstraktes einiger Vogelarten. Zeitschr. f. mikr.-anat. Forschg. Bd. 22, S. 479—482, 1930.

Kolossow, Sabussow und Iwanow, Zur Innervation des Verdauungskanals der Vögel. Morph. Jahrb., Abt. II, Bd. 30, S. 237, 1932.

Kolossow, N. GG, Sabussow, G. H., Beiträge zum Studium des sympathischen und spinalen Ganglien einiger Reptilien und Vögel. Ztschr. f. mikr.-anat. Forschg., Bd. 18, 1929.

Lawrentjew, Experimentelle morphologische Studien über den feineren Bau des autonomen Nervensystems. Ztschr. f. mikr.-anat. Forschg., Bd. 16, S. 383, 1929.

Marage, K., Anatomie descriptive du Sympathique chez les oiseaux. Annales des Scien. naturelles, Paris 1889.

Stöhr, Ph. jr., Mikroskopische Anatomie des vegetativen Nervensystems. Berlin, Julius Springer, 1928.

Szantroch, Z., Morphologie der Darmnerven beim Hühnchen. Bull. internation acad. Polon. Cracovie, Nr. 2 B. 1927.

Timofeew, D., Beobachtungen über den Bau der Nervenzellen und des Sympticus beim Vogel. Internat. Monatsschr. f. Anat. u. Physiol., Bd. 15, 1898, S. 260.

Lebenslauf.

Am 16. Juli 1904 wurde ich als Sohn des damaligen Geometers erster Klasse Georg Ritzert in Friedberg in Hessen geboren. Nach Besuch der Volksschule trat ich in die Augustiner-Schule (Gymnasium) zu Friedberg ein, in der ich bis Untersekunda verblieb. Nach Versetzung des Vaters nach Darmstadt, Besuch des Ludwig-Georg-Gymnasiums, das ich 1924 als Abiturient verließ. Anschließend tätig als Kaufmann im Drogenfach bis 1930, mit Unterbrechung in den Jahren 1926/27 durch medizinische Studien an den Universitäten Gießen und Innsbruck. 1930 Beginn des zahnärztlichen Studiums in Heidelberg, wo ich mich im Sommersemester 1931 dem Vorexamen und im Frühjahr 1932 dem zahnmedizinischen Staatsexamen mit Erfolg unterzog.

Alex Ritzert.